

Дёмин К. Е.¹,

доцент кафедры уголовного права,

уголовного процесса и криминалистики

Юридического института

Российского университета транспорта (МИИТ),

доцент кафедры оружейведения

и трасологии учебно-научного

комплекса судебной экспертизы

Московского университета

МВД России имени В.Я. Кикотя,

кандидат юридических наук, доцент

Семенова А. В.²,

эксперт межрайонного отдела

ЭКЦ УВД по ЮВАО

ГУ МВД России по г. Москве

СОВРЕМЕННОЕ СОСТОЯНИЕ И ПЕРСПЕКТИВЫ РАЗВИТИЯ КРИМИНАЛИСТИЧЕСКОЙ ОТОСКОПИИ КАК РАЗДЕЛА ТРАСОЛОГИЧЕСКОЙ ГОМЕОСКОПИИ

Трасологическое исследование следов ушных раковин человека – относительно новый метод идентификации личности. Эта область знания еще не получила должного и общепринятого освещения ни в учебной, ни в специальной литературе, методологические основы выявления, распознавания и диагностирования следов ушной раковины недостаточно разработаны. Как показывает анализ практики, в нашей стране имеется недостаточный опыт назначения трасологических экспертиз следов ушной раковины, в отличие от зарубежных стран, где проведение идентификации личности по данным следам давно уже не новинка [2, с. 14; 8, с. 102–105]. Однако в России все же имеются единичные случаи успешного использования следов ушных раковин человека. Так, судебным экспертам ЭКЦ ГУ МВД РФ по Республике Крым по учетам следов ушных раковин человека, изъятых с нераскрытых мест происшествия, удалось доказать причастность жителя Евпатории к совершению более двух десятков квартирных краж. По данному учету на начало 2020 г. изобличено 5 лиц, совершивших в общей сложности

¹ © Дёмин К. Е., 2021.

² © Семенова А. В., 2021.

более 40 преступлений. Практическими сотрудниками данного экспертного подразделения предпринята попытка разработки методики трасологического исследования указанных следов [1, с. 47–60], недостатком которой является отсутствие детализированной классификации общих и частных признаков следов ушных раковин человека.

Анализ изученных литературных источников [4, с. 58–62; 5, с. 34–58; 7, с. 34–39] показывает, что до сих пор не разработана специализированная общепринятая классификация следов ушных раковин человека, вместо этого в литературе приводятся лишь схематические изображения следов ушных раковин человека, отсутствуют методологические основы исследования отобразившихся в них элементов строения исходя из их анатомических особенностей и взаиморасположения. Поэтому не случайно в анализируемых нами заключениях экспертов-трасологов описание следов ушных раковин производится по общим признакам (форма, размеры следа), а также по отобразившейся в исследуемом следе системе окрашенных и пробельных элементов, отражающих отдельные части и элементы строения самой ушной раковины.

Вместе с тем, данному научному направлению в криминалистике посвящены работы польского ученого И. Каспаржака, исследовательский проект которого охватил период в 10 лет, а эмпирическая база включила 1500 человек в возрасте от 15 до 60 лет (910 мужчин и 590 женщин). Он детально изучил природу следов ушных раковин, установил неизменяемость морфологических особенностей строения и разработал классификацию общих и частных признаков ушной раковины. Согласно предложенной им методике каждый ушной отпечаток разделяется на 24 информационных поля с указанием отдельных признаков, для дачи категорического вывода о том, что исследуемый след уха принадлежит конкретному подозреваемому, требуется подтверждение совпадения не менее 6 полей [4]. Более детальная классификация ушных раковин человека была рассмотрена в материалах исследований медиков Я. С. Песикова и С. Я. Рыбалко [6].

Развивая данное научное направление, нами были изучены экспериментальные отпечатки ушных раковин у 125 человек, результаты исследования подтвердили уникальность и неизменность морфологических особенностей ушной раковины каждого человека. Изучены закономерности отображения составных элементов ушной раковины в следах; практически всегда отображаются: четкий контур завитка, наличие/отсутствие дарвинова бугорка, противозавиток (верхняя и нижние ножки противозавитка), ладья, козелок, противокозелок, межкозелковая вырезка, мочка (в том числе наличие/отсутствие

пирсинга), слитная/раздельная мочка. Во время исследования были выделены следующие формы ушной раковины: круглая, овальная, прямоугольная, квадратная и треугольная.

Далее нами, исходя из указанных точек зрения была предложена авторская детальная классификация следов ушных раковин человека, в результате исследований было выделено более 40 разновидностей отображения строения двенадцати основных элементов ушной раковины с учетом особенностей механизма слеодообразования, и составлена статистически достоверная частотная характеристика. Наиболее часто встречаются различия строения и формы в следующих 12 элементах ушной раковины: ножки завитка, противозавитка, его ствола и ножек, бугорка ушной раковины (дарвинова бугорка), треугольной ямки, ладьи, козелка, противокозелка, межкозелковой вырезки, мочки.

Проанализировав зарубежный и отечественный опыт проведения экспертиз по следам ушных раковин нами был установлен ряд особенностей методики экспертного исследования данной категории следов:

1. Подготовительная стадия (стандартна трасологическим экспертизам);

2. Аналитическая стадия, которая включает:

- установление формы и размеров следа ушной раковины в целом, а также размерные характеристики ее отдельных элементов;

- изучение характерных особенностей строения элементов ушной раковины, отобразившихся в следе, в виде сужений, расширений, разрывов, пробелов, изгибов и др., особое внимание стоит уделять морфологическим особенностям (врожденным и приобретенным аномалиям), шрамам, структуре кожи, следам изношенных украшений, так как наличие данных особенностей значительно упрощают процесс идентификации.

В экспертных исследованиях Республики Крым не определена минимальная количественная характеристика частных признаков в следе ушной раковины необходимая для признания его пригодности для идентификации.

При анализе около 70 заключений учебных экспертиз по следам ушных раковин установлено, что для признания следа ушной раковины пригодным для идентификации необходимо отображение не менее десяти особенностей строения элементов ушной раковины.

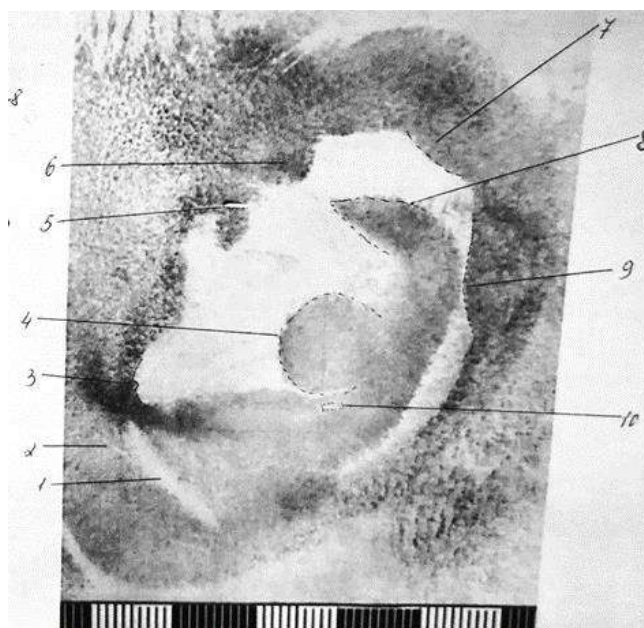


Рис. 1. Особенности строения элементов ушной раковины, отобразившиеся в следе

3. Стадия экспертного эксперимента (особенность стадии – необходимость изучения фотоснимков ушной раковины подозреваемого, что даст представление о характере элементов строения (степень выступания элементов над полостью ушной раковины) и дальнейшее получение экспериментальных оттисков с учетом воспроизведения особенностей механизма следообразования (степени нажима). Детальное изучение оттисков производится по аналогии со следами ушных раковин.

Образцы для дальнейшего сравнительного исследования получают в виде отображений кожного покрова ушной раковины. Польский криминалист Каспаржак разработал прибор – отометр, предназначенный для получения экспериментальных оттисков. Нами был изготовлен аналог отометра. В его основе лежат механические весы с платформой, которые позволяют регулировать силу давления при получении оттисков (слабый – 1 кг, средний – 2 кг и сильный нажим – 3 кг, т. е. разное по плотности прилегание). В зависимости от величины оказываемого давления наблюдаются как незначительные различия в отображении размерных характеристик ушной раковины в целом, так и различия в отображении отдельных ее элементов по степени выраженности и конфигурации. На платформу можно закрепить различные виды следовоспринимающей поверхности: бумагу, дактопленку, полимерную пластину, стекло и др. (см. рис. 2)



Рис. 2. Прибор для получения экспериментальных оттисков ушной раковины (отометр)

4. Стадия сравнительного исследования – выявление совпадающих и различающихся признаков в исследуемых объектах по общим признакам (форме и размерам следов в целом), а также по частным признакам (размерам и характерным особенностям отдельных элементов строения ушной раковины; наличию морщинок и складок на элементах ушной раковины; наличию увеличенной по вертикали мочки; характеру волосяного и кожного покрова ушной раковины и т. д. (рис. 3).

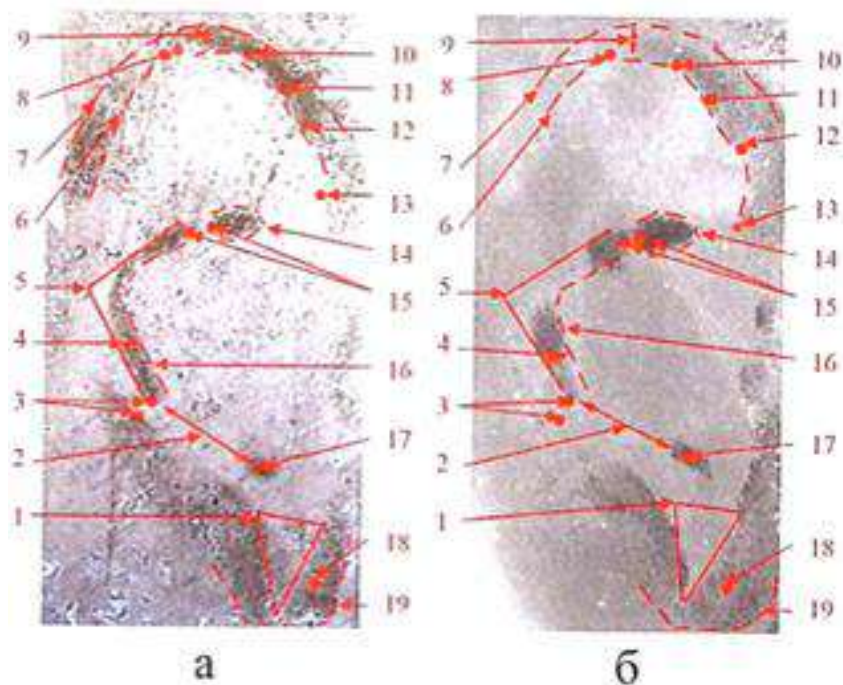


Рис. 3. Сопоставление: а – след ушной раковины; б – экспериментальный оттиск. Совпадающие признаки: 1 – размеры и форма треугольника на мочке; 2 – расстояние между линиями противозавитка и противокозелка;

3 – минимальное расстояние между противозавитком и завитком;
 4 – ширина линии противозавитка; 5 – угол, образованный касательными линиями противозавитка; 6 – форма изгиба внутренней линии завитка;
 7 – расширение верхней части ушной раковины; 8, 10 – складки;
 9 – ширина линии завитка; 11–13, 18 – морщины; 14 – форма и размер средней ветви противозавитка; 16 – форма противозавитка;
 17 – форма и размер противокозелка; 19 – форма мочки

5. Оценка результатов исследования и формулирование выводов. Оценка производится путем анализа и обобщения всех ранее рассмотренных признаков в их совокупности. Для дачи категорически положительного вывода необходимо установление совпадения по общим и не менее 10 частным признакам.

Таким образом, анализ успешного опыта в ряде европейских стран, имеющаяся практика в России работы со следами ушных раковин, несомненно подтверждают эффективность и значимость отоскопических следов в раскрытии и расследовании преступлений. Российским следователям, специалистам и экспертам следует более активно использовать указанные следы в качестве доказательственной базы и в полной мере реализовывать возможности современной криминалистической отоскопии на практике.

Список литературы

1. Биллер, С. Э. Эффективность использования нетрадиционных методов экспертного исследования следов, изъятых в ходе ОМП при расследовании квартирных краж / С. Э. Биллер // Экспертная практика. – 2020. – № 89 – С. 46–61.
2. Ианнарелли, А. В. Идентификация по строению ушной раковины / А. В. Ианнарелли // Бюллетень переводов зарубежной литературы: По вопросам судебной экспертизы. – М. : ВНИИСЭ, 1972. – № 11.
3. Дёмин, К. Е. Криминалистическая техника : учебник для вузов / [К. Е. Дёмин и др.]; отв. ред. К. Е. Дёмин. – М. : Юрайт, 2019.
4. Криминалистическое исследование следов кожного покрова человека : учебник / под ред. И. В. Кантора. – Волгоград : ВА МВД России, 2003.
5. Ненашев, С. И. Криминалистическое исследование следов кожного покрова головы человека : учебное пособие / С. И. Ненашев. – М. : МССШМ МВД СССР, 1994.
6. Песиков, Я. С. Атлас клинической аурикулотерапии / Я. С. Песиков, С. Я. Рыбалко. – М. : Медицина, 1990.

7. Татарчук, А. С. Современные возможности предварительного исследования следов кожи человека : учебно-практическое пособие / А. С. Татарчук. – М. : Щит-М, 2011.

8. Kasprzak J. Otoskopia kryminalistyczna: System identyfikacji, zagadnienia dowodowe // Wydaw. Uniwersytetu Warmińsko-Mazurskiego. – Olsztyn, 2003.